ΟΓΚΟΙ ΒΑΣΕΩΣ ΚΡΑΝΙΟΥ

ΣΠΥΡΙΔΩΝ ΤΖΑΝΗΣ M.D., Ph.D

ΝΕΥΡΟΧΕΙΡΟΥΡΓΟΣ

ΓΕΝΙΚΑ

- Οι όγκοι βάσεως κρανίου αποτελούσαν στο πρόσφατο παρελθόν την πλέον δύσκολη χειρουργική επέμβαση με πολύ κακή τελική έκβαση για τους ασθενείς. Η πρόοδος της μικροχειρουργικής τεχνικής και της μικροσκοπικής ανατομίας συνέβαλλαν στην πλήρη γνώση τόσο της ανατομίας της βάσεως του κρανίου όσον και στην συμπεριφορά των εν λόγω παθήσεων.
- Παράλληλα η ανάπτυξη των νευροαπεικονιστικών μεθόδων συνέβαλλε σημαντικά στην επιτυχή θεραπεία των εν λόγω όγκων.

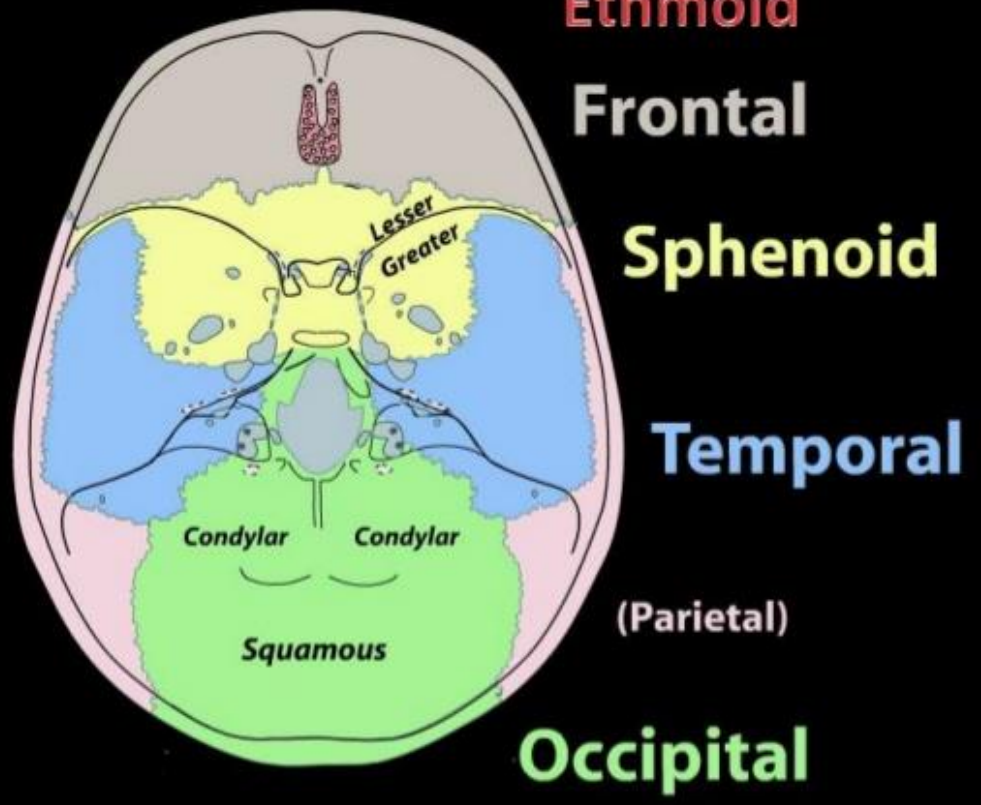

ΑΝΑΤΟΜΙΑ ΤΗΣ ΒΑΣΕΩΣ ΤΟΥ ΚΡΑΝΙΟΥ

- Η βάση του κρανίου είναι ένα σύμπλεγμα οστών με ανώμαλη την επιφάνεια επι της οποίας εδράζεται ο εγκέφαλος. Εντός αυτής της της περιοχής βρίσκονται όλα τα μεγάλα αγγεία που τροφοδοτούν τον εγκέφαλο με τις απαραίτητες θρεπτικές ουσίες καθώς και όλα τα κρανιακά νεύρα. Διαχωρίζονται για διδακτικούς λόγους
- α. **Πρόσθιος κρανιακός βόθρος** Εδράζεται ο Μετωπιαίος λοβός και τα οσφρητικά νεύρα, καθώς και ο οφθαλμικός κόγχος και τα οπτικά νευρα
- β. **Μέσος κρανιακός βόθρος** Βρίσκεται ο υποθάλαμος, η υπόφυσης, έσω καρωτίδα και οπτικά νεύρα, χίασμα και ο κροταφικός λοβός
- γ. **Οπίσθιος κρανιακός βόθρος** Περιέχει το εγκεφαλικό στέλεχος την παρεγκεφαλίδα και τα κρανιακά νεύρα που ρυθμίζουν αναπνοή, καρδιαγγειακές λειτουργίες, τις κινήσεις των οφθαλμών κλπ. Στην οροφή του οπίσθιου κρανιακού βόθρου υπάρχει το σκηνίδιο (πτύχωση της σκληράς μήνιγγος)

ΚΛΙΝΙΚΑ ΣΥΜΠΤΩΜΑΤΑ

- Η συμπτωματολογία των ασθενών με όγκο βάσεως κρανίου ποικίλλουν ένεκα των πολλαπλών δομών που περιέχονται. Τα συμπτώματα προέρχονται από την πίεση του εγκεφάλου και των κρανιακών νεύρων ή προέρχονται από την μερική ή ολική απόφραξη του ΕΝΥ. Συνυπάρχουν επίσης συμπτώματα ειδικά που αφορούν έκαστο διαμέρισμα του κρανιακού βόθρου.
- Όγκοι Π.Κ.Β Προκαλούν κεφαλαλγία, ρινική συμφόρηση, οπτικές διαταραχές.
- Όγκοι Μ.Κ.Β Ενδοκρινολογικές διαταραχές, Οπτικές διαταραχές
- Όγκοι Ο.Κ.Β Αυχεναλγία, εμβοές, ίλιγγος κώφωση, διαταραχή ομιλίας και κατάποσης.

ΤΑΞΙΝΟΜΗΣΗ ΤΩΝ ΟΓΚΩΝ ΒΑΣΕΩΣ

- Πρόσθιος Κρανιακός Βόθρος:
  α. Μηνιγγίωμα
  β. Νευροβλάστωμα
  γ. Ρινοφαρυγγικό Καρκίνωμα
  δ. Όγκοι κόγχου και οπτικού νεύρου
- Μέσος Κρανιακός Βόθρος:
  α. Μηνιγγίωμα
  β. Αδένωμα, Αμαρτωμα
  γ. Κρανιοφαρυγγίωμα
  δ. Σβανώματα
- Οπίσθιος Κρανιακός Βόθρος:
  α. Μηνιγγίωμα
  β. Ακουστικό Νευρίνωμα
  γ. Γλοίωμα, Επενδυμωμα, Αιμαγγειοβλάστωμα, Μυελοβλάστωμα
  δ. Επιδερμοειδής όγκος
  ε. Χορδωμα
  στ. Μεταστάσεις

ΝΕΥΡΟΑΚΤΙΝΟΛΟΓΙΚΗ ΔΙΕΡΕΥΝΗΣΗ

- Αξονική Τομογραφία εγκεφάλου και προσωπικού κρανίου
- Μαγνητική τομογραφία εγκεφάλου, Υποφύσεως
- Αγγειογραφία εγκεφάλου

15/5/1958 M
HYGEIA HOSPITAL
570256825
MRI BRAIN
ST1W_3D_FFE +GD
R
L
WL: 1113 WW:
T: 2.0mm L: 50.4mm

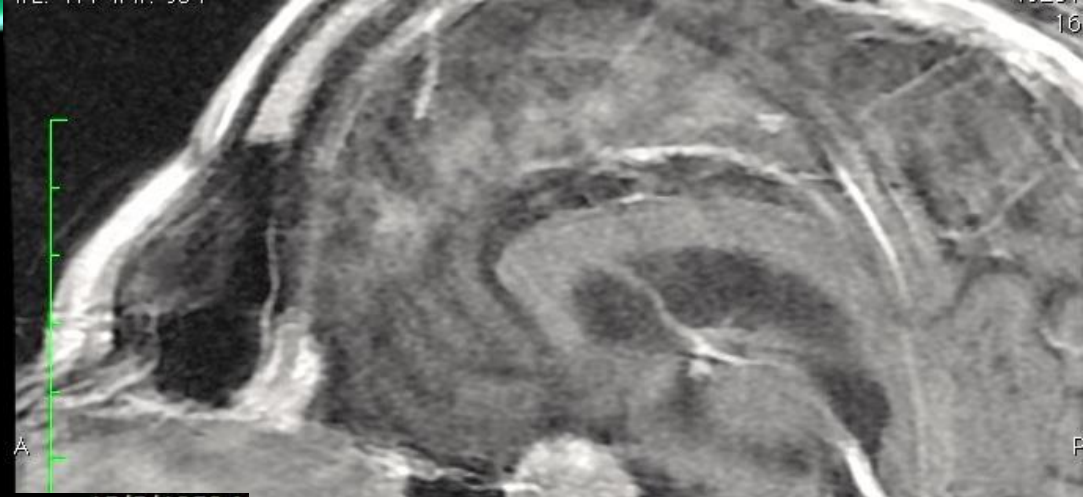
A

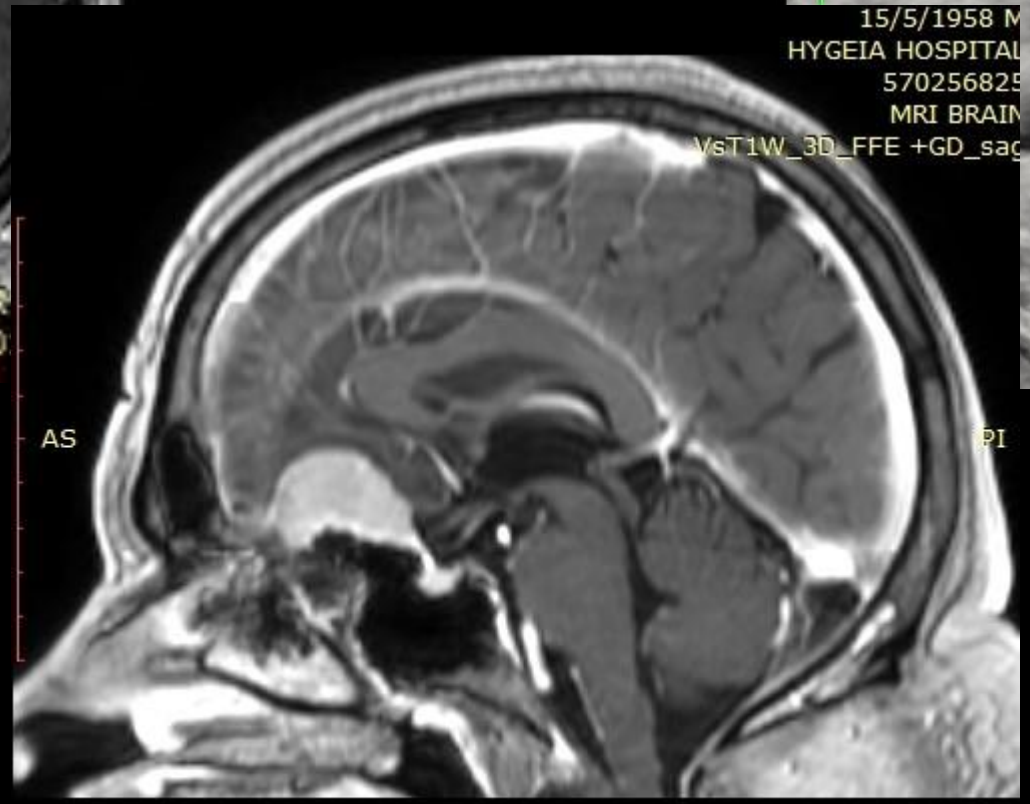
15/5/1958 M
HYGEIA HOSPITAL
570256825
MRI BRAIN
VsT1W_3D_FFE +GD_sag
AS
PI
WL: 852 WW: 1696 [D]
T: 3.0mm L: -9.7mm
IA
FS: 1.5
TR: 25.0 TE: 3.5
30/8/2018 8:13:40 πμ

Zoom: 136% Angle: 0
TE: 3.4 TR:

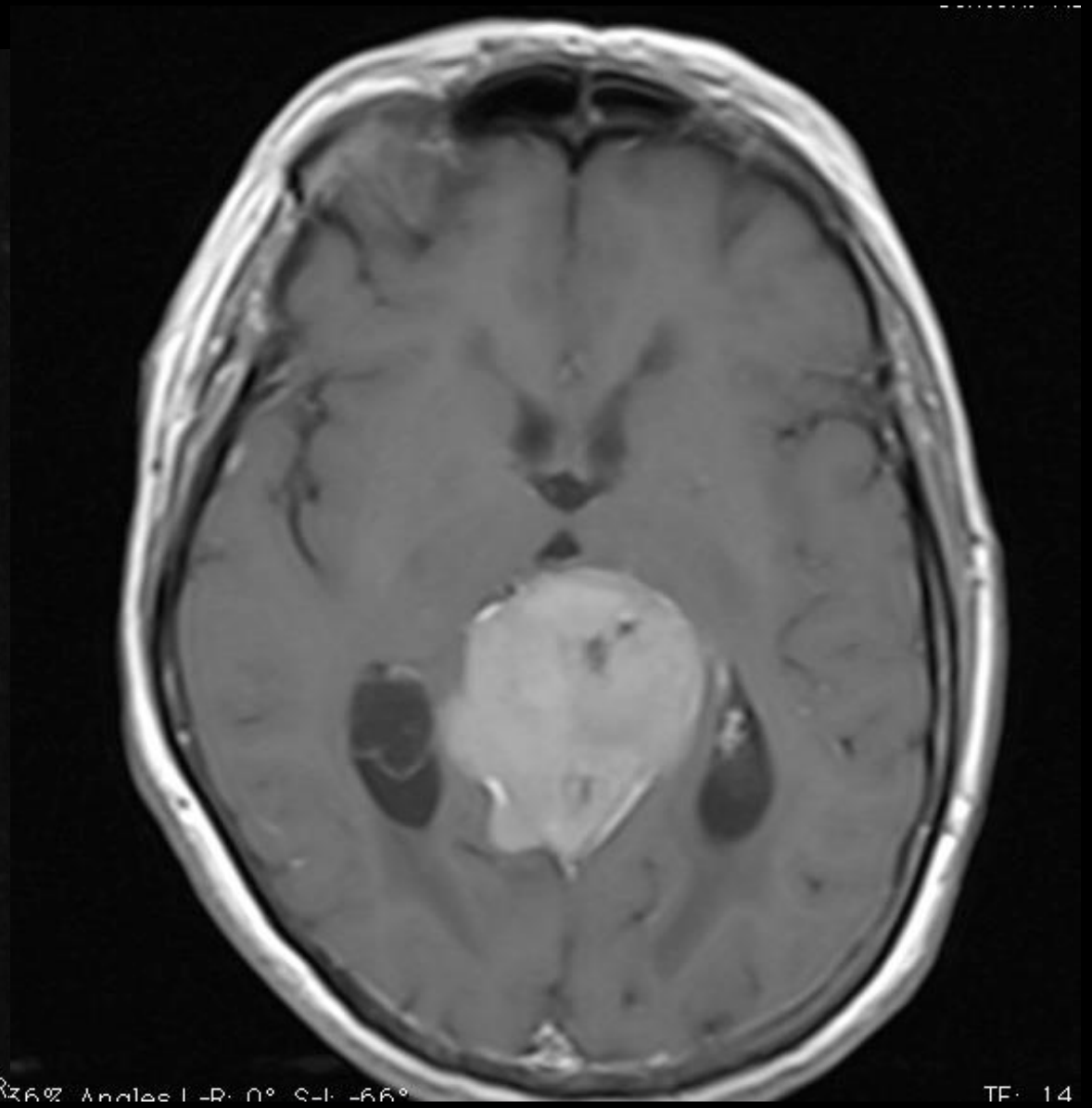

ΘΕΡΑΠΕΥΤΙΚΗ ΑΝΤΙΜΕΤΩΠΙΣΗ

- Οι όγκοι της βάσεως κρανίου λόγω της ποικιλομορφίας τους αντιμετωπίζονται από ολοκληρωμένη νευροχειρουργική ομάδα που περιλαμβάνει εκτός από τον νευροχειρουργό απαιτεί την παρουσία νευροαναισθησιολόγου, νευροφυσιολόγου, ογκολόγου, ειδικό ακτινοθεραπευτή και βέβαια ιατρό ΜΕΘ.

ΓΕΝΙΚΑ-ΧΕΙΡΟΥΡΓΙΚΗ ΣΤΡΑΤΗΓΙΚΗ

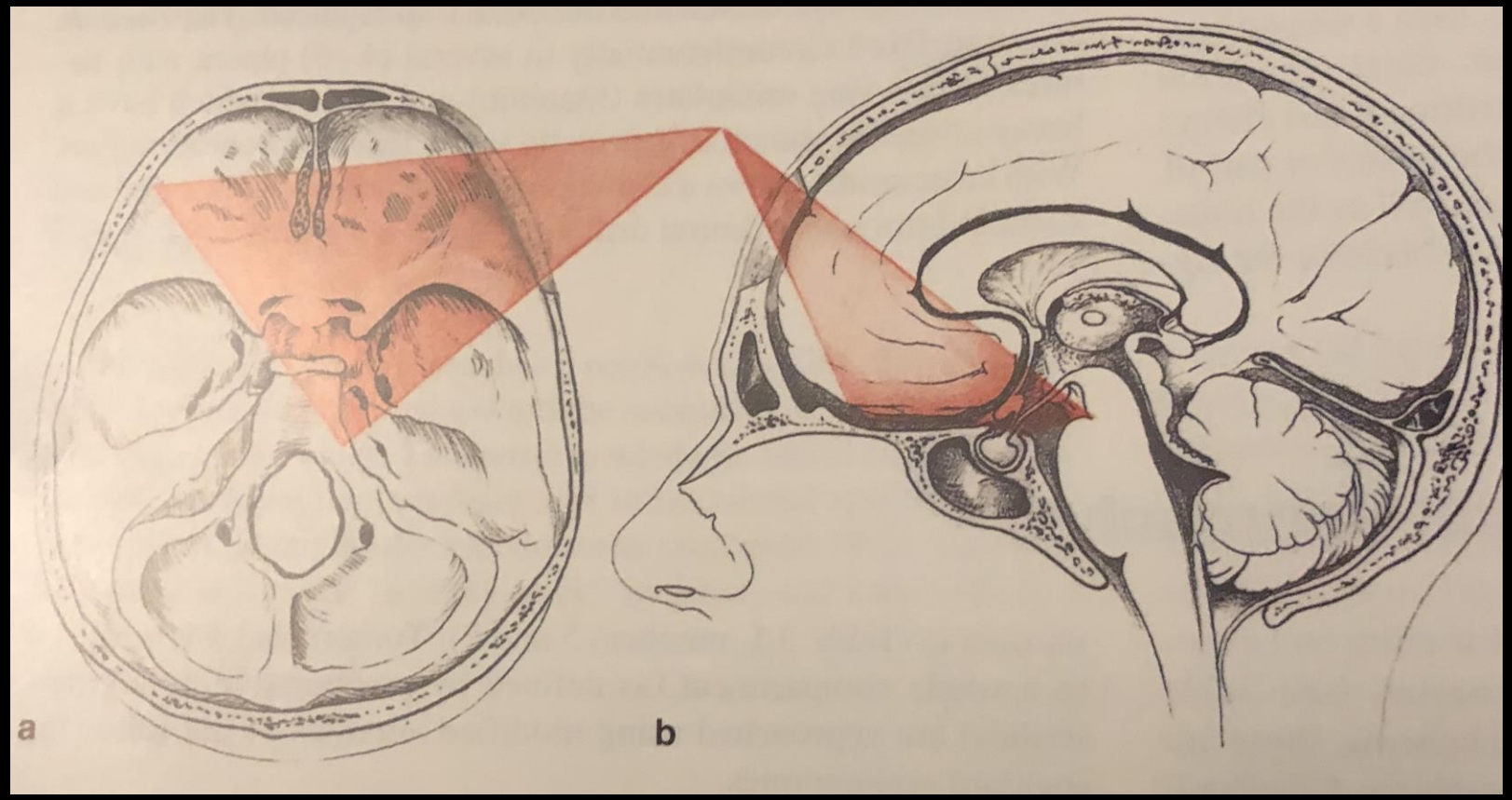

- Στρατηγική αφαίρεσης

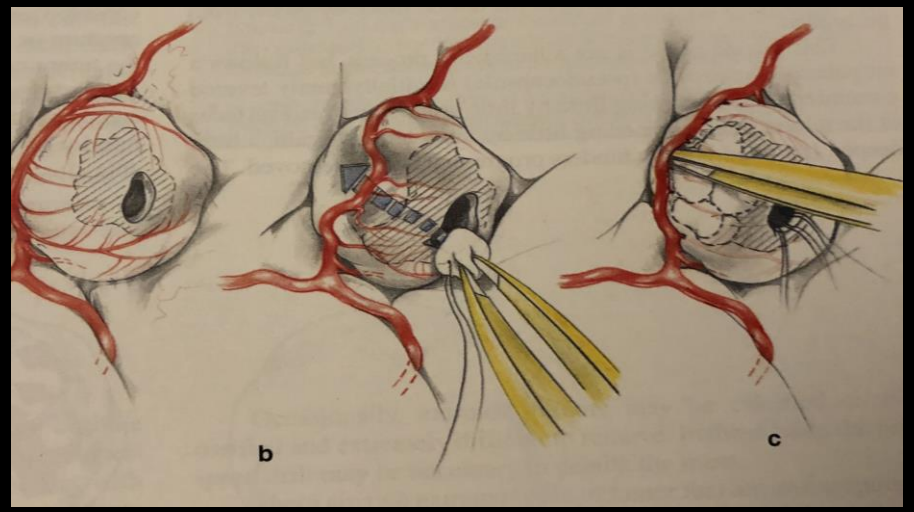

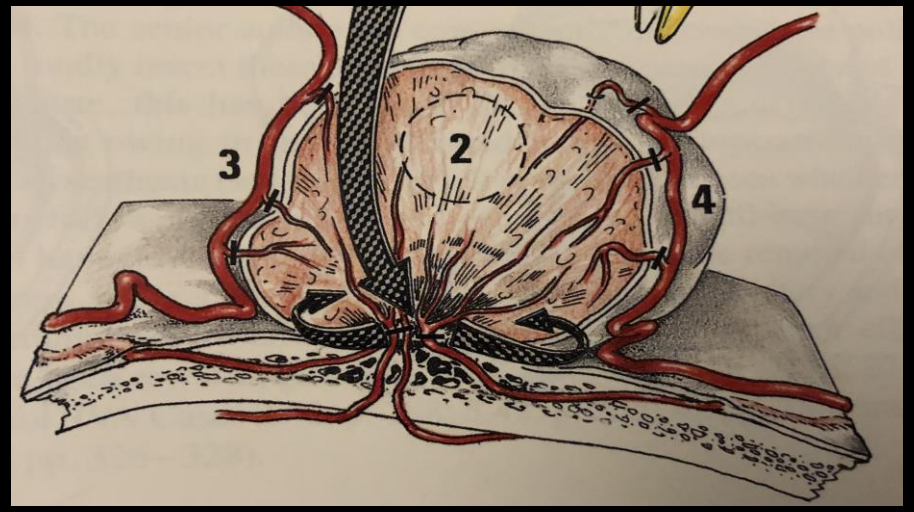

ΧΕΙΡΟΥΡΓΙΚΗ ΠΡΟΣΠΕΛΑΣΗ Π.Κ.Β

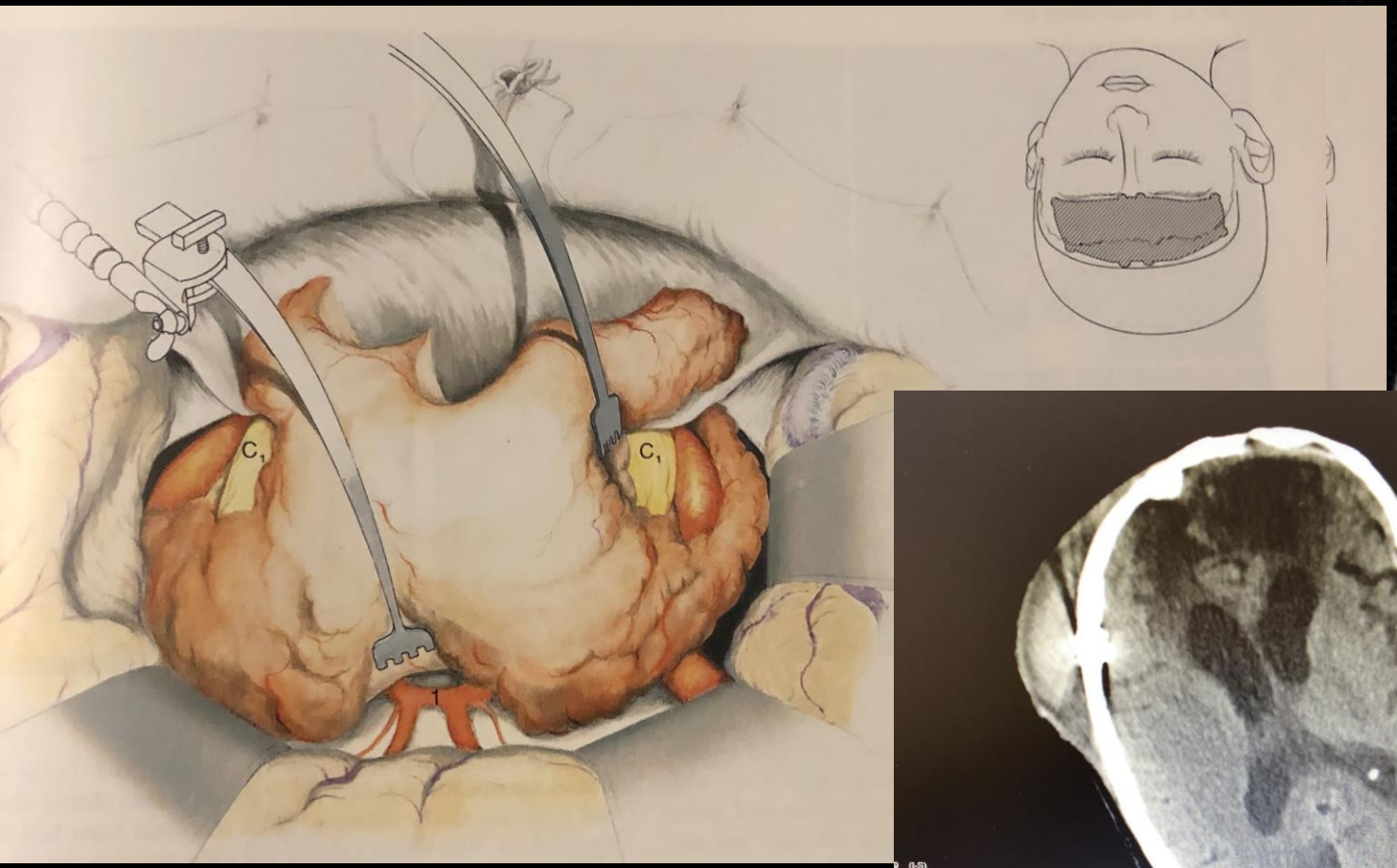

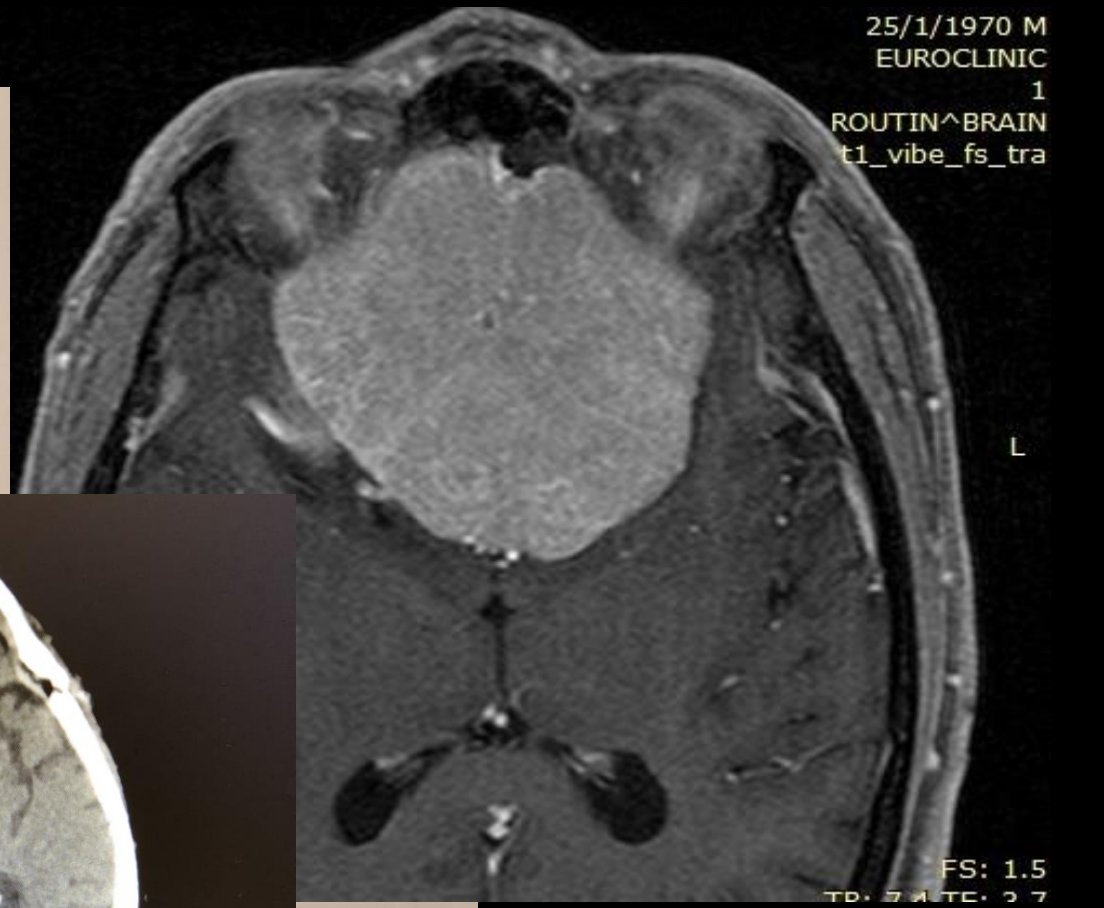

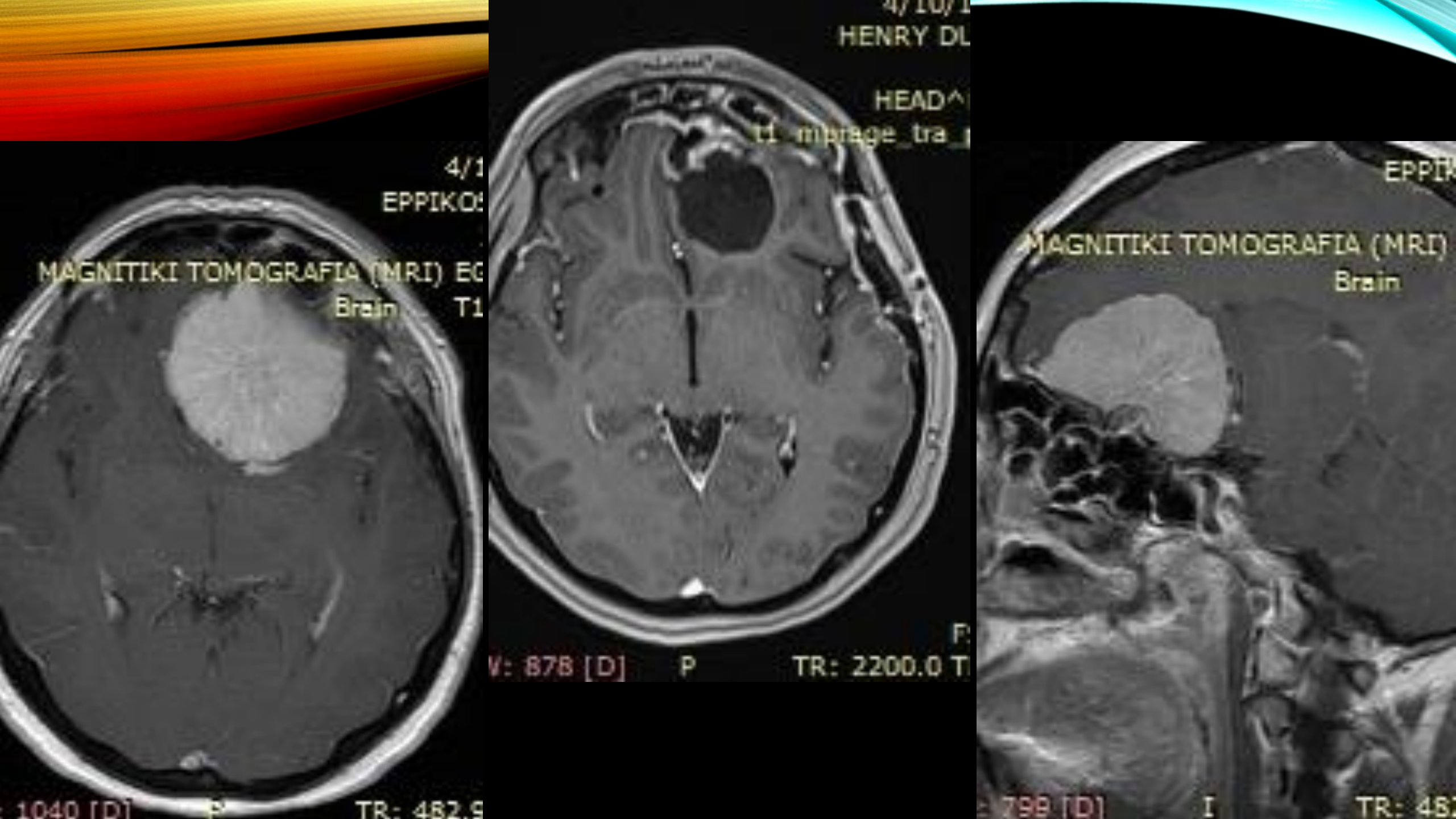
4/1
EPPIKO
MAGNITIKI TOMOGRAFIA (MRI) E
Brain T1
1040 [D]
TR: 482.9
4/10/1
HENRY DL
HEAD^
t1 mprage tra
V: 878 [D] P
TR: 2200.0 T
EPPI
MAGNITIKI TOMOGRAFIA (MRI)
Brain
798 [D] I
TR: 48

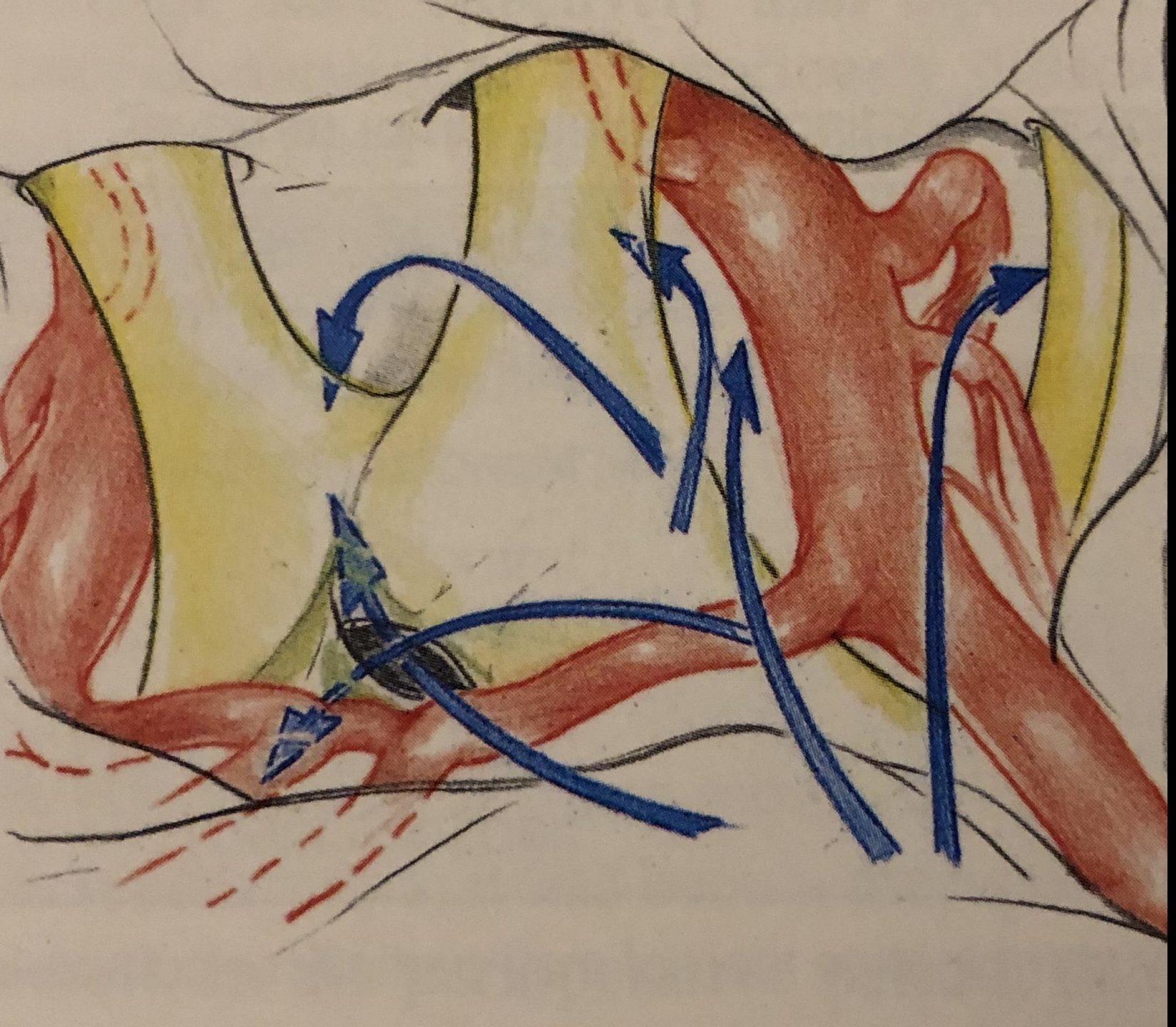

ΧΕΙΡΟΥΡΓΙΚΗ ΠΡΟΣΠΕΛΑΣΗ Μ.Κ.Β

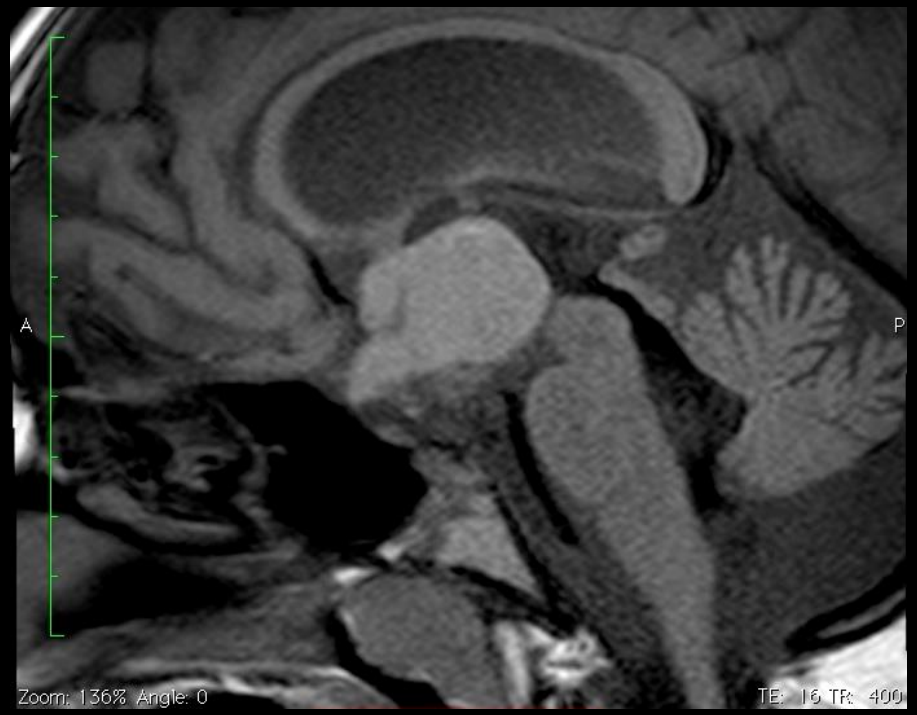
A
P
Zoom: 136% Angle: 0
TE: 16 TR: 400

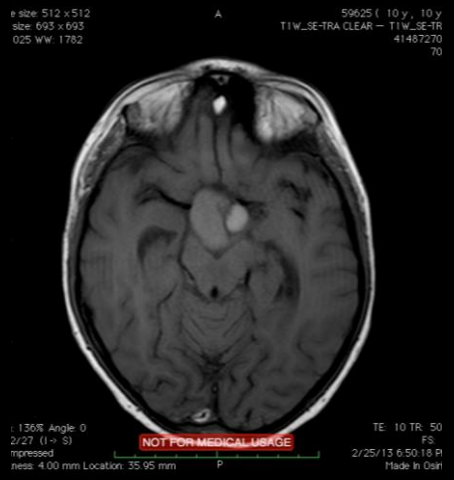
NOT FOR MEDICAL USAGE

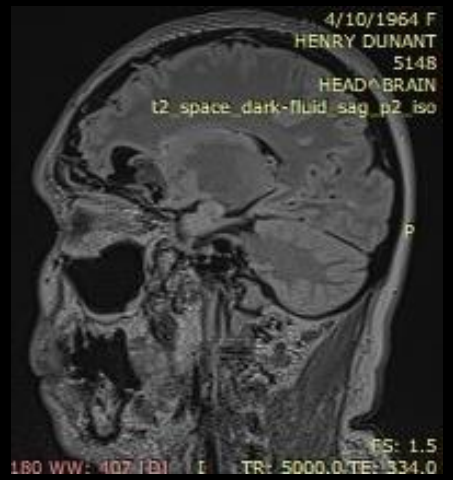
4/10/1964 F
HENRY DUNANT
5148
HEAD^BRAIN
t2_space_dark-fluid_sag_p2_iso
P
FS: 1.5
TR: 5000.0 TE: 334.0

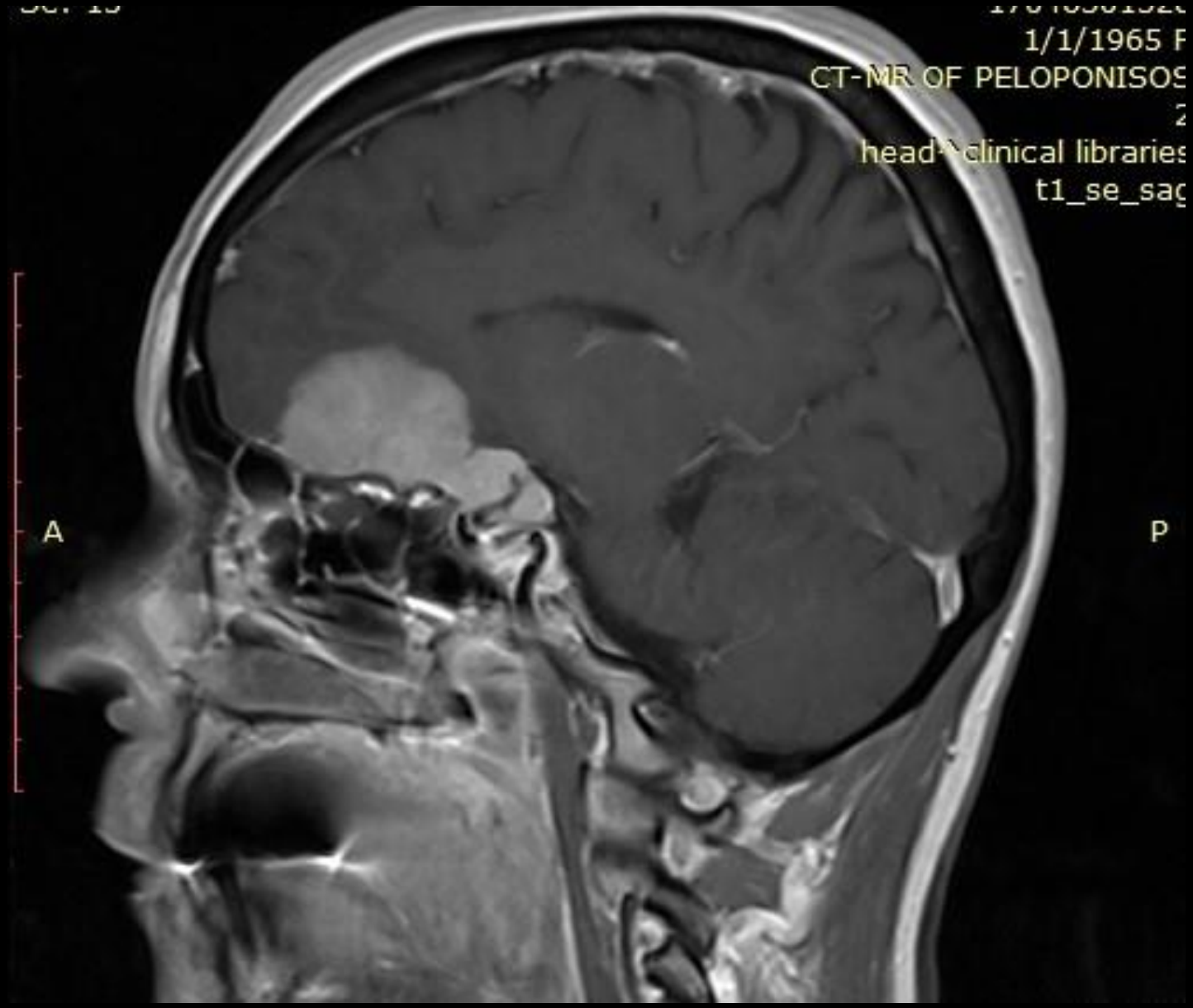
1/1/1965 F
CT-MR OF PELOPONISOS
head^clinical libraries
t1_se_sag
A
P

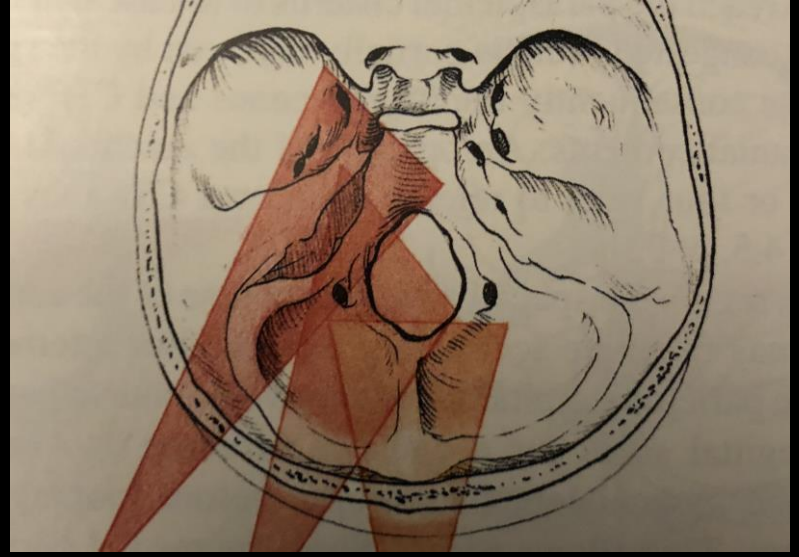

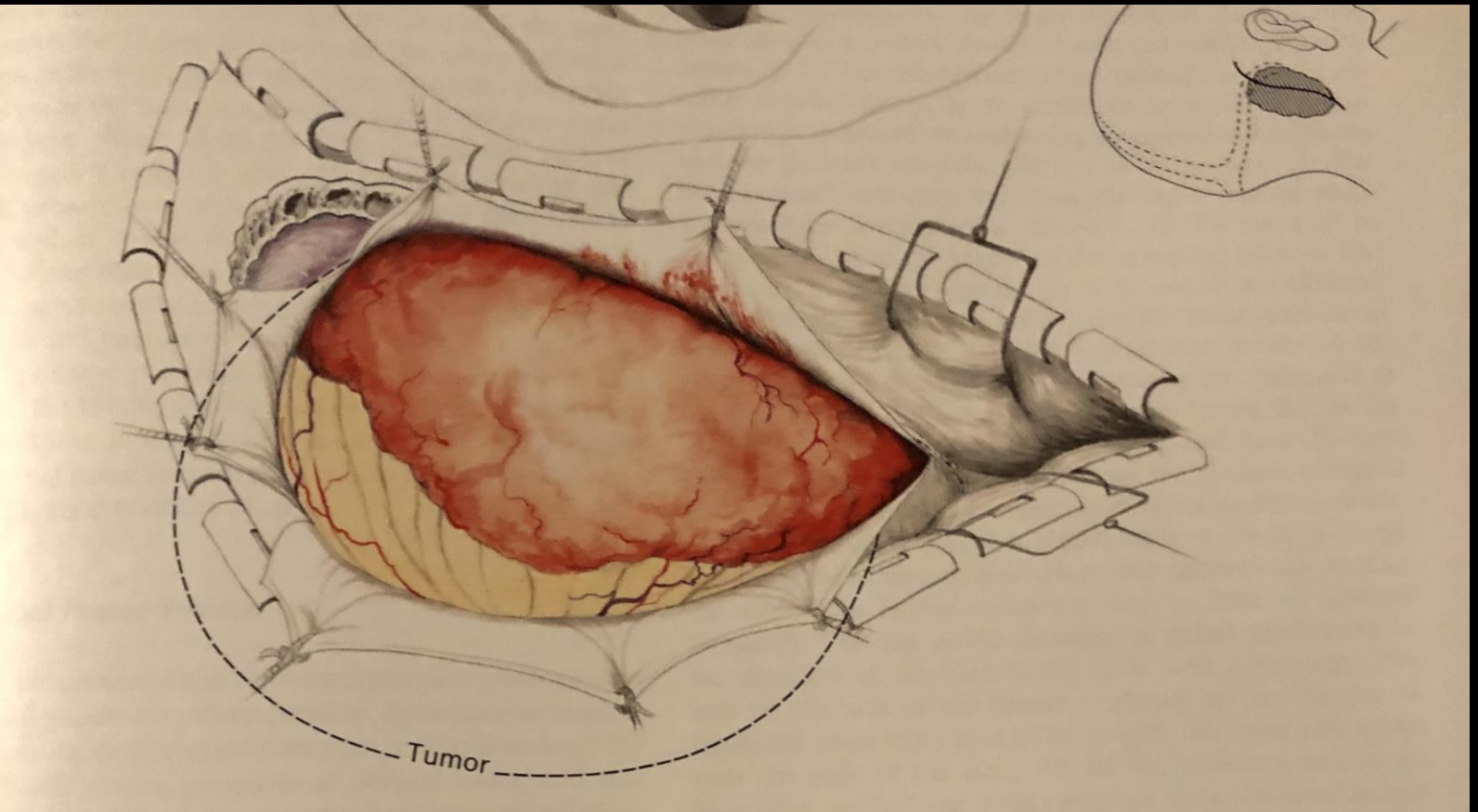

ΧΕΙΡΟΥΡΓΙΚΗ ΠΡΟΣΠΕΛΑΣΗ Ο.Κ.Β

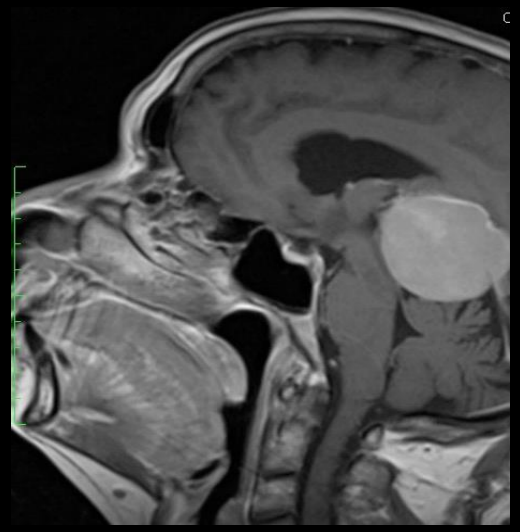

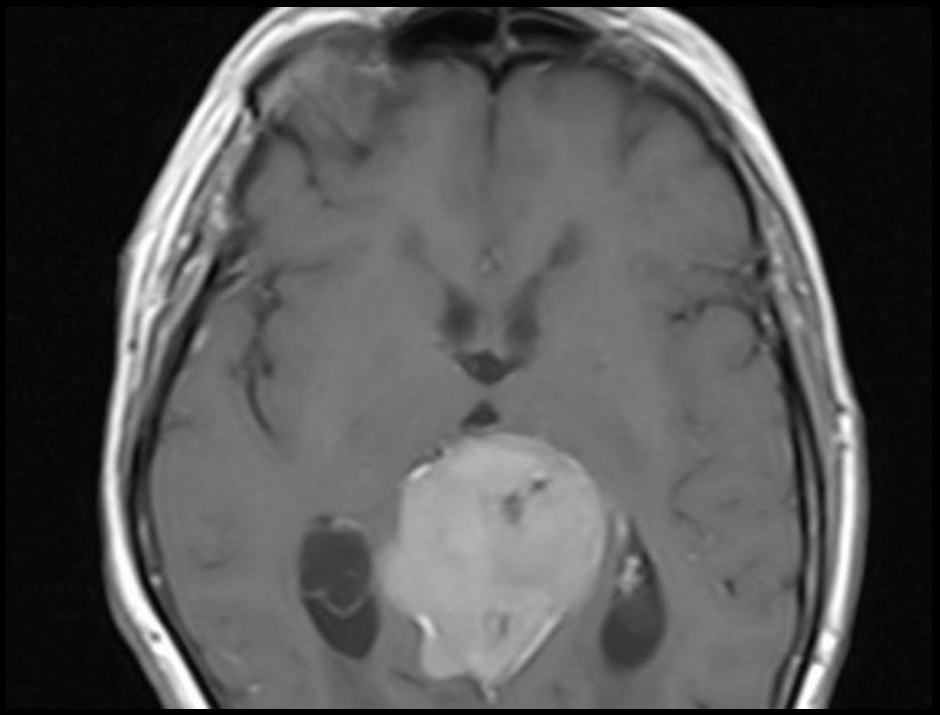

17/10/1964 F
METROPOLITAN HOSPITAL
1137
head^general
t1_se_TRA_CONTRAST
R
L
FS: 1.5

17/10/1964 F
METROPOLITAN HOSPITAL
1137
head^general
t1_se_sag_CONTRAST
A
P
FS: 1.5

17/10/1964 F
HENRY DUNANT
5148
HEAD^BRAIN
t1_mprage_tra_p2_iso
R
L
FS: 1.5

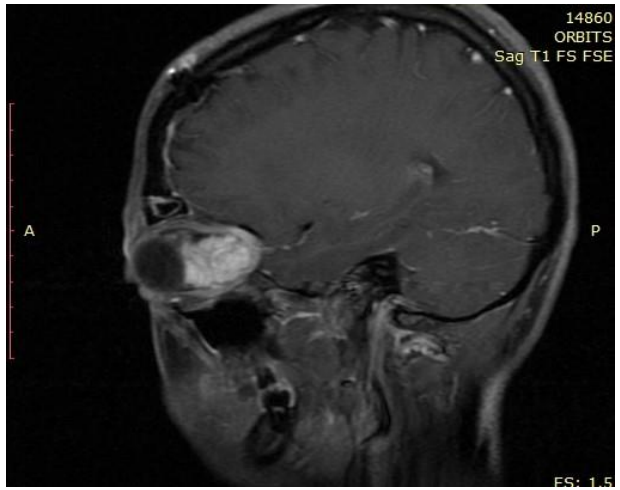

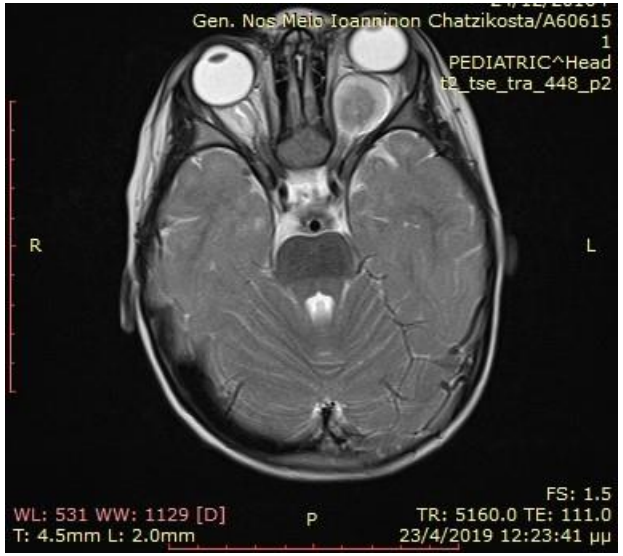

ΓΛΟΙΩΜΑ ΟΠΤΙΚΟΥ ΝΕΥΡΟΥ

ΧΕΙΡΟΥΡΓΙΚΑ ΑΠΟΤΕΛΕΣΜΑΤΑ

- **Π.Κ.Β** 47 Μηνιγγιώματα 2 Αδενοκαρκινώματα Ηθμοειδούς
  1 Γλοίωμα Οπτικού Νεύρου, 2 Όγκοι Κόγχου
  ΣΥΝΟΛΟ: 52

- **Μ.Κ.Β** 112 Αδενώματα, 13 Κρανιοφαρυγγιώματα, 1 Αμαρτωμα,
  27 Μηνιγγιώματα,
  ΣΥΝΟΛΟ: 153

- **Ο.Κ.Β** 43 Νευρινώματα 18 Μηνιγγιώματα
  ΣΥΝΟΛΟ: 61

Εξαιρούνται οι παρεγχυματική όγκοι της Παρεγκεφαλίδος

ΕΠΙΠΛΟΚΕΣ
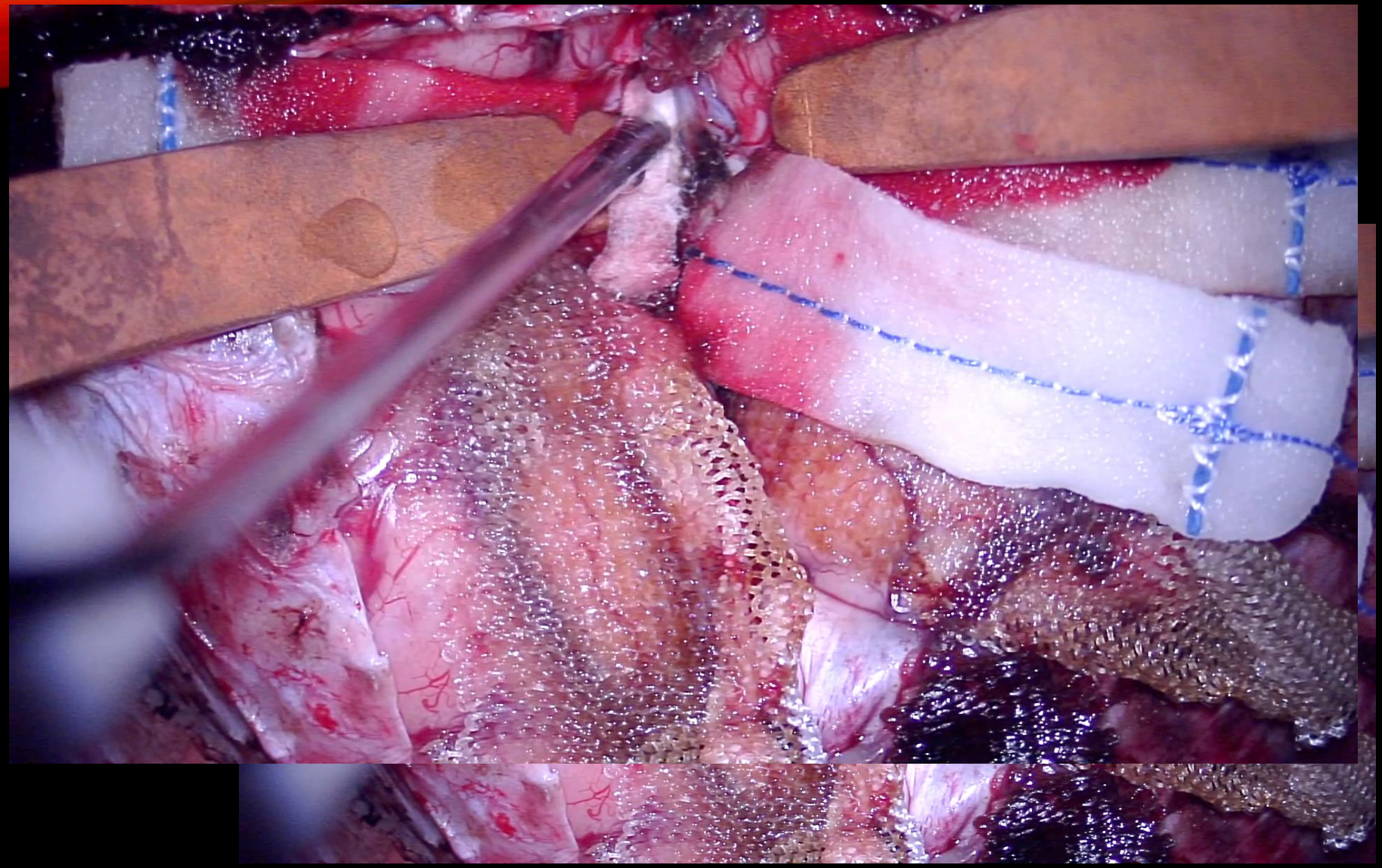
- ***Ρινόρροια*** **2** ασθενείς
- ***Μετεγχειρητικό αιμάτωμα-Οίδημα*** ***1*** ασθενής
- Παράλυση Προσωπικού Νεύρου 8 Ασθενείς
- Προσωρινή πάρεση 4 Ασθενείς
- Υπολειμματική Νόσος 3 ασθενείς Ακτινοθεραπεία